

---

## REPORTE DE CASO

---

# OSTEOMIELITIS POR *BARTONELLA HENSELAE*: A PROPÓSITO DE UN CASO.

## *BARTONELLA HENSELAE* OSTEOMYELITIS: A CASE REPORT.

José Salazar<sup>1</sup>, Paola Bravo<sup>1</sup>, Jorge Rojas<sup>1</sup>, Diego Sepúlveda<sup>1</sup>, Felipe Cid<sup>1</sup>.

<sup>1</sup>Interno de Medicina, Universidad de Chile, Santiago, Chile.

---

### RESUMEN

---

**Introducción:** La enfermedad por arañazo de gato (EAG), es producida por *Bartonella henselae* (*B. henselae*). Tiene una prevalencia en niños del 13.3% en Chile. Las manifestaciones clínicas pueden ser típicas o atípicas, siendo el compromiso óseo menor al 1% de los casos.

**Caso Clínico:** Paciente 12 años, sexo masculino que ingresa por síndrome febril prolongado, gonalgia bilateral y dolor de ambos tobillos. Dentro del estudio destaca ecotomografía abdominal con hepato-esplenomegalia con microabscesos en bazo, serología IgG positiva para *B. henselae*. Radiografía simple de extremidades inferiores con signos sugerentes de osteomielitis y cintigrama óseo con Tecnecio<sup>99m</sup>-Metildifosfonato (Tc<sup>99m</sup>-MDP) con signos de osteomielitis en fémur y tibia izquierda.

**Discusión:** El diagnóstico de EAG se realiza en base al cuadro clínico y los exámenes de laboratorio e imágenes. Se debe tener siempre la sospecha cuando se refiera el antecedente del contacto con gatos jóvenes; y en caso de la presentación atípica, los exámenes son parte importante del diagnóstico. En cuanto al tratamiento antimicrobiano no existe consenso en pacientes inmunocompetentes con presentación típica de EAG y en el caso de presentaciones atípicas y severas no se encuentra estandarizado y deriva de la observación de estudio de casos.

**PALABRAS CLAVE:** *Bartonella henselae*; enfermedad por arañazo de gato; síndrome febril prolongado; osteomielitis.

---

### ABSTRACT

---

**Introduction:** The cat-scratch disease (CSD) is produced by *Bartonella henselae* (*B. henselae*). It has a prevalence of 13.3% in children in Chile. Clinical manifestations may be typical or atypical, where bone involvement is present in less than 1% of cases.

**Clinical Case:** A 12 year old male patient was admitted because of prolonged febrile syndrome and pain of both knees and ankles. Within the study, the next is noteworthy: abdominal ultrasound showing hepato-splenomegaly and spleen with microabscess; positive IgG serology for *B. henselae*; x-rays of lower extremities and Technetium<sup>99m</sup>-methylene diphosphonate (Tc<sup>99m</sup>-MDP) bone scan with suggestive signs of femur and left tibia osteomyelitis.

**Discussion:** The diagnosis of CSD is performed based on clinical manifestations, laboratory tests and images. It should always be suspected when someone relates a history of contact with young cats; so, in case of atypical presentation, diagnostic tests are very relevant. On the issue of antimicrobial therapy, there is no consensus about immunocompetent patients with typical presentation of CSD, and in the case of atypical and severe presentations, there is not standardized therapy, so it derives from observational studies.

**KEYWORDS:** *Bartonella henselae*; cat scratch disease; prolonged febrile syndrome; osteomyelitis.

---

## INTRODUCCIÓN

---

La enfermedad por arañazo de gato es una enfermedad infecciosa, generalmente benigna y autolimitada, producida por la bacteria *Bartonella henselae*<sup>(1)</sup>.

El principal reservorio y vector de transmisión son los gatos domésticos menores a 1 año, en menor medida, perros y monos. La transmisión ocurre por mordedura, rasguño o lamedura del animal vector. Afecta generalmente a niños y adultos jóvenes. En Chile se ha reportado una prevalencia de 13.3% en niños y de 10.3% en adultos<sup>(2)</sup>.

En los pacientes inmunocompetentes, ocurre por lo general, la forma de presentación típica, caracterizada por adenopatía regional satélite al sitio de inoculación. En un 5-10% de los casos, la enfermedad adquiere un patrón atípico donde se genera compromiso sistémico, como osteomielitis<sup>(1)</sup>.

Se presenta el caso de un paciente pediátrico, sexo masculino de 12 años, del Hospital Roberto del Río, quien ingresó con el diagnóstico de síndrome febril prolongado. En la hospitalización se diagnostica infección por *B. henselae*, con compromiso óseo de extremidad inferior izquierda.

El objetivo de este artículo es dar a conocer una forma de presentación atípica de la EAG y analizar en base a la literatura disponible el enfrentamiento terapéutico actual.

---

## REPORTE DE CASO

---

Se consigna caso clínico contando con el consentimiento de madre (representante legal) para reportar el presente caso.

Adolescente de 12 años, sexo masculino, presenta cuadro clínico caracterizado por fiebre, de predominio matinal y vespertino, refractaria a antipiréticos, asociada a compromiso del estado general y diarrea intermitente sin elementos patológicos. Consulta en cuatro oportunidades al servicio de urgencia, donde se indican medidas generales y antipiréticos, sin mejoría clínica. Al decimocuarto día consulta al servicio de urgencia del Hospital Roberto del Río por persistencia de cuadro febril y compromiso del

estado general. Al examen físico de ingreso, destaca dolor a la percusión en zona dorso-lumbar derecha, sensibilidad a la palpación profunda en hemiabdomen superior y dolor a la movilización pasiva y activa de ambas rodillas y tobillos, sin signos clínicos de derrame articular. No se palpan adenopatías.

En el estudio de laboratorio inicial destacaba: hemograma con leucocitosis de 13.720/mm<sup>3</sup> de predominio polimorfonuclear (78%); proteína C reactiva de 66.6mg/dl (rango de referencia 0 a 5mg/dl); examen de orina completa, función renal y hepática, sin alteraciones. Se decide hospitalizar para estudio y manejo de síndrome febril prolongado.

Se realizó ecotomografía abdominal que mostró leve hepatomegalia y esplenomegalia leve a moderada, con múltiples lesiones hipoecogénicas de aproximadamente 3mm, sugerentes de microabscesos (**Figura 1**). Otros estudios: radiografía de tórax y de cavidades paranasales sin lesiones.

En vista de hallazgos ecotomográficos, se reinterroga a paciente, refiriendo contacto intra-domiciliario con gatos jóvenes. Ante nuevo antecedente, se sospecha EAG, solicitándose estudio serológico para *B. henselae* (IgG mediante técnica de inmuno-fluorescencia indirecta (IFI)), el cual resultó positivo en título de 1/512. En este contexto, se inicia tratamiento con azitromicina, 500mg al día, por vía oral (v.o.).

Paciente es evaluado por traumatología infantil por dolor osteoarticular de extremidades inferiores y caderas. Se decide estudio con radiografía simple de extremidades inferiores y pelvis, las cuales indican imágenes sugerentes de osteomielitis en extremidad inferior izquierda y derecha (**Figura 2**). Se complementa estudio con un cintigrama óseo Tc<sup>99m</sup>-MDP, evidenciando hipercaptación en zonas metafisiarias de fémur distal, tibia proximal y distal de extremidad inferior izquierda (**Figura 3**). Los estudios son interpretados como Bartonellosis de presentación atípica, con compromiso sistémico y afectación ósea (osteomielitis), por lo que se decide cambio en tratamiento antimicrobiano a ciprofloxacino, 750mg cada 12hr, por v.o. asociado a rifampicina, 600mg al día, por v.o.

Paciente evoluciona favorablemente, dado de alta al día

decimocuarto día de hospitalización, con indicación de completar 6 semanas de tratamiento antibiótico ambulatorio con esquema bi-asociado de ciprofloxacino con rifampicina.

En controles posteriores, paciente evolucionó en buenas condiciones generales, sin sintomatología osteoarticular y en ecotomografía abdominal de control (2 meses post-tratamiento), no se evidenció compromiso hepatoesplénico.

---

## DISCUSIÓN

---

La EAG es causada por *B. henselae*, bacilo gram-negativo, intracelular, fastidioso. Se aloja en los eritrocitos y saliva de animales domésticos, principalmente gatos pequeños, perros y algunas especies salvajes<sup>(3)</sup>. La inoculación ocurre luego de la mordedura, rasguño o lamedura de un animal reservorio. La bacteria se incuba entre 1 a 3 semanas en el huésped, para luego presentar sintomatología. El cuadro clínico depende del grado de inmunidad, la extensión y severidad de la infección<sup>(3)</sup>.

Existen dos grandes entidades clínicas de la EAG. La forma típica y más frecuente, es el síndrome de linfadenopatía aislada con y sin fiebre. En segundo lugar existe la forma atípica, con compromiso extralinfonodal, donde se ven afectados múltiples sistemas (**Tabla 1**), que se presenta en un 5-10% de los casos y de estos, un 2% con enfermedad grave<sup>(1)</sup>. El compromiso óseo es una complicación infrecuente, reportándose en un 0.3% de los casos<sup>(4)</sup>. Un estudio reciente, muestra a *B. henselae* como la tercera causa infecciosa de fiebre de origen desconocido (FOD) y/o síndrome febril prolongado en un 5% de los casos, luego de infección por Virus Epstein-Barr y osteomielitis por otro agente. Aproximadamente un 68% de los pacientes con EAG presentan hepatoesplenomegalia, acompañado por microabscesos evidenciados en exámenes imagenológicos<sup>(6)</sup>. En nuestro caso el paciente presentó manifestaciones clínicas frecuentes como son el síndrome febril prolongado/FOD, hepatoesplenomegalia y una forma atípica e infrecuente como es la osteomielitis<sup>(2)</sup>. Lo que permitió iniciar el estudio de *B. henselae* fueron los hallazgos de la ecotomografía abdominal (obviándose la realización de una tomografía computada de abdomen),

investigando de forma dirigida el contacto con gatos, que resultó positivo. Para realizar el diagnóstico de EAG, en la literatura se propone usar los criterios de Margileth<sup>(7)</sup>. Dentro de los criterios están: 1) contacto con gato o pulga independiente de la presencia del sitio de inoculación; 2) serología negativa para otras causas de adenopatías, aspirado ganglionar estéril, reacción de polimerasa en cadena (RPC) positiva y/o lesiones en hígado y bazo a la tomografía computada; 3) serología positiva para *B. henselae*, por IFI para IgG (que tiene una sensibilidad del 88-100% y especificidad de 92-98%)<sup>(7)</sup> (IgG positiva sobre 1/64 recomendada por Centro de Control y Prevención de Enfermedades (CDC) y 1/125 en Chile), y; 4) biopsia ganglionar con inflamación granulomatosa o tinción de Warthin-Starry positiva<sup>(7,8)</sup>. Se considera caso confirmado con la presencia de 3 de los 4 criterios y caso sospechoso con 2 de los 4<sup>(8)</sup>.

Nuestro paciente presentaba como criterios: el contacto con felinos, la serología positiva para IgG y el compromiso hepatoesplénico. Se clasificó como caso confirmado y se inició tratamiento para EAG. Se decidió IFI para IgG por sobre el método ELISA para IgM, debido a que este último tiene una sensibilidad del 53% y suele negativizarse luego de 3 meses<sup>(7)</sup>. El cultivo tiene escaso rendimiento, secundario a que *B. henselae* es una bacteria de lento crecimiento y difícil de aislar<sup>(3)</sup>. Un examen de laboratorio con alto rendimiento es la RPC, de elección en caso de sospecha diagnóstica con serología negativa, pero de alto costo económico<sup>(1)</sup>.

El compromiso óseo, generalmente unifocal, ocurre por diseminación hematogena, dado que se presenta distante al sitio de inoculación, Pese a tener una localización variable, se ha reportado en la literatura mayor compromiso a nivel vertebral y craneal, siendo menos frecuentes fémur, huesos ilíacos, metatarsos, metacarpos, esternón, húmero y acetábulo<sup>(6)</sup>.

Las manifestaciones clínicas que hacen sospechar osteomielitis son dolor óseo, impotencia funcional, fiebre, rubor y calor local<sup>(10)</sup>; sintomatología similar a la que presentó nuestro paciente. Dentro de los exámenes diagnósticos, es fundamental el estudio radiológico. La radiografía simple muestra alteraciones óseas como lesiones líticas, esclerosis ocasional o reacción perióstica, luego de 7

días de evolución. Sin embargo, en los primeros días suelen detectarse cambios en los tejidos blandos circundantes. La gammagrafía ósea con Tc<sup>99m</sup>-MDP tiene las ventajas de detectar alteraciones óseas precozmente dentro de las 24-48hr de iniciado la sintomatología, evidenciar compromiso multifocal y presentar una alta sensibilidad (69-100%). En nuestro caso pese a que las radiografías se realizaron posterior a las 48hr de iniciados los síntomas, no fueron categóricas, complementando el estudio con gammagrafía con Tc<sup>99m</sup>-MDP, logrando confirmar el diagnóstico con compromiso multifocal.

Con respecto al manejo antibiótico de la EAG, no existe consenso en cuanto a la indicación de tratamiento antimicrobiano en pacientes inmunocompetentes con presentación típica de EAG, ya que la mayoría es autolimitada<sup>(9,11)</sup> y la mayoría de los investigadores no han demostrado beneficio al administrar tratamiento antibiótico en estos casos<sup>(12,13)</sup>. No se ha establecido si el tratamiento con antibióticos en EAG típica o localizada reduzca el riesgo de desarrollar la enfermedad sistémica<sup>(13)</sup>.

Se recomienda tratamiento antibiótico en pacientes con adenopatías sin resolver con importante morbilidad asociada, en presencia de enfermedad sistémica severa y en aquellas que se asocian a complicaciones<sup>(11)</sup>, aunque la evidencia es escasa y deriva de la comunicación de series de casos. En cuanto a la selección del antibiótico se debe considerar el estado inmunológico del paciente y la forma de presentación clínica<sup>(9)</sup>.

Varios esquemas de antibióticos han sido utilizados para tratar a pacientes inmunocompetentes con EAG complicadas. La duración óptima del tratamiento no ha sido determinada. En cuanto al compromiso hepato-esplénico, debiera ser considerado el uso de rifampicina sola o asociada a gentamicina o cotrimoxazol<sup>(13)</sup>.

En términos de lesiones óseas en el 90% de los casos reportados, los pacientes recibieron al menos un antibiótico. Entre los antimicrobianos utilizados, cotrimoxazol, ciprofloxacino y rifampicina se caracterizan por tener una buena difusión a tejido óseo<sup>(14)</sup>. Otros han comunicado beneficios de la asociación de rifampicina con claritromicina, gentamicina, ciprofloxacino, cotrimoxazol, o doxiciclina<sup>(9)</sup>. La mayoría de los estudios y guías de

tratamiento para compromiso óseo recomiendan una duración de 6 a 12 semanas, pudiendo ser superior en casos con gran destrucción ósea o abscesos<sup>(3)</sup>.

En la literatura se aconseja tratar a todos los pacientes con 500mg de azitromicina oral al día durante 5 días con un nivel de evidencia 2B. En caso de pacientes intolerantes o alérgicos a azitromicina se recomienda el uso de claritromicina, 500 mg al día, rifampicina, 300mg cada 12hr, o ciprofloxacino, 500mg cada 12hr, durante 5-7 días. Si existiese enfermedad diseminada con compromiso visceral se debería optar por un régimen que incluyese rifampicina (10mg/kg cada 12hr en niños y 300mg cada 12hr en adultos) asociada a gentamicina (2mg/kg cada 8hr) o bien azitromicina (500mg al día), manteniendo el tratamiento de 10 a 14 días<sup>(14)</sup>.

Nuestro paciente recibió tratamiento bi-asociado de ciprofloxacino y rifampicina durante seis semanas por v.o., observándose una remisión rápida de la fiebre y atenuación de los síntomas músculo-esqueléticos y con resolución completa de las lesiones, evidenciado por ecotomografía abdominal de control a los dos meses post-antibioticoterapia. Debido a la completa recuperación del cuadro clínico e imagenológico, fue dado de alta por infectología y traumatología a los dos meses de completado el tratamiento impartido.

A modo de conclusión, la EAG es una patología de moderada prevalencia, con múltiples manifestaciones clínicas, siendo más frecuente el compromiso local que sistémico. La forma de presentación atípica y principalmente el compromiso óseo es aún más infrecuente, pero se debe tener siempre la sospecha clínica en pacientes que reporten contacto con gatos y que además presenten sintomatología de osteomielitis. Los exámenes imagenológicos son fundamentales para evidenciar y confirmar dicho cuadro, siendo el cintigrama óseo una gran herramienta. El tratamiento de aquellos pacientes que presentan formas atípicas y severas de la EAG, no se encuentra estandarizado. No se disponen de datos respecto a los beneficios de la terapia específica antimicrobiana para los pacientes inmunocompetentes con presentaciones atípicas<sup>(13)</sup>. El resultado parece ser positivo independiente del esquema antibiótico utilizado. En virtud de la experiencia clínica registrada y basados en reportes de casos

aislados en el mundo, se recomienda el uso de tratamiento antibiótico bi-asociado por un periodo prolongado hasta la resolución tanto clínica como imagenológica.

Figura 1. Ecotomografía de bazo, se indica con una flecha imagen hipocogénica de 2,9mm, de bordes bien definidos, sugerentes de microabsceso.

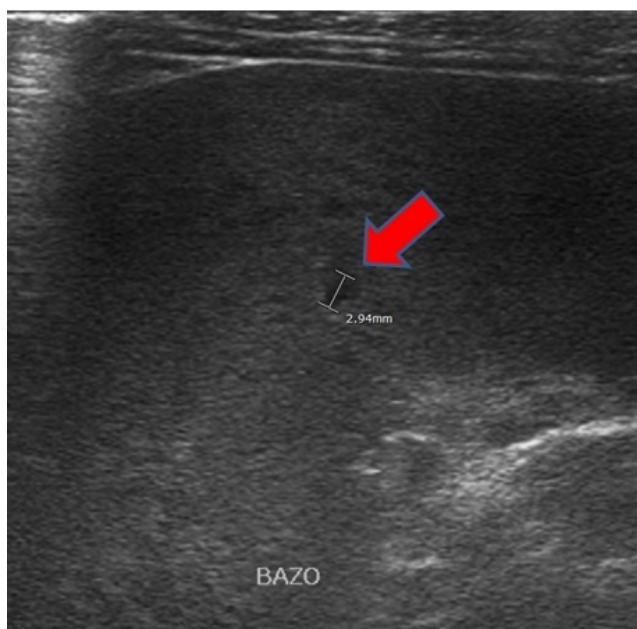
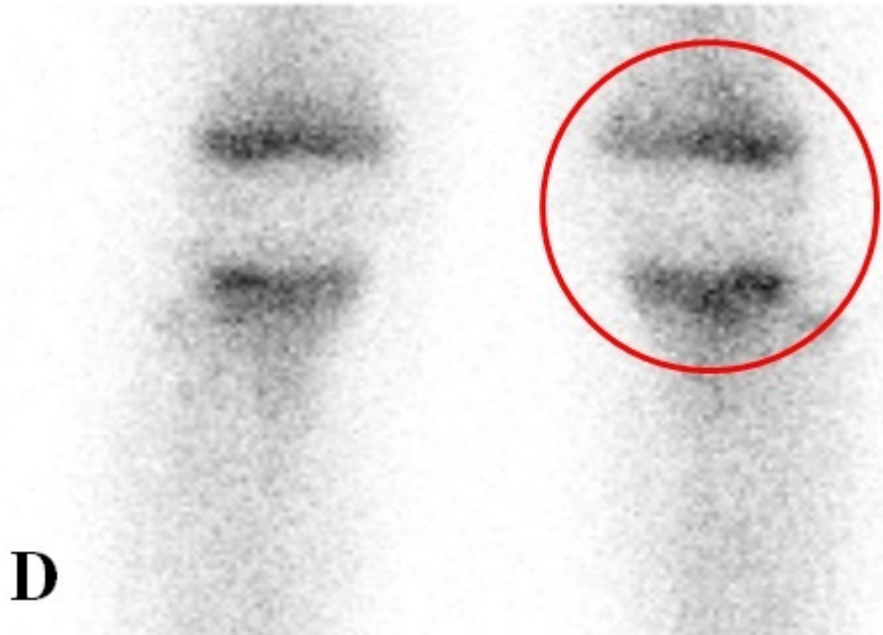


Figura 2. Radiografía anteroposterior de rodilla, encerrados en los óvalos se muestran lesiones hipodensas en metafisis de fémures distales y tibias proximales de ambas extremidades inferiores, signos sugerentes de osteomielitis.

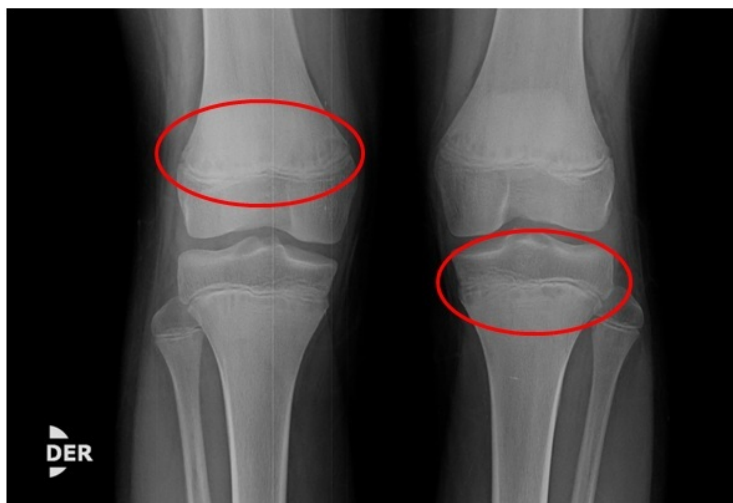

Figura 3. Cintigrama ósea fase vascular, encerrada en un círculo se evidencia zona hiperémica en rodilla izquierda (tibia proximal), compatible con proceso inflamatorio o infeccioso.

**ANTERIOR POOL**



**D**

**Tabla 1.** Manifestaciones clínicas de la infección por *Bartonella henselae*.

**Más comunes:**

Forma típica, linfadenopatía aislada asociado a fiebre

Síndrome febril prolongado/FOD

Enfermedad Hepatoesplénica

**Menos comunes:**

Síndrome oculoglandular de Parinaud

Neurorretinitis, enfermedad de segmento ocular posterior

Encefalopatía, estado epiléptico

Radiculopatía

Parálisis facial

Síndrome de Guillian Barré

Arteritis cerebral

Mielitis transversa

Epilepsia parcial continua

Glomerulonefritis

Neumonía, derrame pleural

Púrpura trombocitopénica

Osteomielitis

Artritis/artralgia

Endocarditis

Angiomatosis bacilar

Fuente: Florin et al (6).

---

### *Agradecimientos*

---

Dr. Alvaro Mulet Brito, Médico Pediatra, Hospital Roberto del Río, Santiago, Chile.

---

### *Correspondencia*

---

José Guillermo Salazar Castillo  
sjoseguillermo15@gmail.com

---

### *Financiamiento*

---

Los autores declaran no haber recibido financiamiento para la realización de este trabajo.

---

### *Conflictos de intereses*

---

Los autores declaran no tener conflictos de intereses en relación a este trabajo.

---

### *Información sobre el artículo*

---

Recibido el 18 de octubre de 2016.

Aceptado el 21 de noviembre de 2016.

Publicado el 20 de diciembre de 2016.

Este trabajo fue realizado con el debido consentimiento informado del paciente.

---

### *Referencias*

---

1. Santarcángelo S, Sosa R, Dongolio P, Valle L, Navacchia D. Cat scratch disease as fever unknown origin. *Rev Chil Infectol.* 2013; 30 (4): 441-5.
2. Ferrés M, Abarca K, Prado P, Montecinos L, Navarrete M, Vial P. Prevalence of Bartonella henselae antibodies in Chilean children, adolescents and veterinary workers. *Rev Med Chil.* 2006; 134 (7): 863-7.
3. Zepeda J, Morales J, Letelier H, Delpiano L. Osteomielitis vertebral por Bartonella henselae: a propósito de un caso. *Rev Chil Pediatr.* 2016; 87 (1): 53-8.
4. Liu M, Biville F. Managing iron supply during the infection cycle of a flea born pathogen, Bartonella henselae. *Front Cell Infect Microbiol.* 2013; 60 (3): 1-6.
5. Rodríguez M, Giachetto G, Cuneo A, Gutiérrez M, Shimchack M, Pérez M. Enfermedad por arañazo de gato con compromiso óseo: una forma atípica de presentación clínica. *Rev Chilena Infectol.* 2009; 26 (4): 363-9.
6. Florin T, Zaoutis T, Zaoutis L. Beyond cat scratch disease: widening spectrum of Bartonella henselae infection. *Pediatrics.* 2008; 121(5): 1413-25.
7. Abarca K, Winter M, Marsac D, Palma C, Contreras A, Ferrés M. Exactitud y utilidad diagnóstica de la IgM en infección por Bartonella henselae. *Rev Chilena Infectol.* 2013; 30(2): 125-8.
8. Medici C, García L, Ferreira M, Giachetto G, Gutierrez M, Pérez M. Cat scratch disease: Clinical characteristics in hospitalized children. *An Esp Pediatr.* 2011; 74 (1): 42-6.
9. Bueno M, Ruiz M, Ramos J, Soto V, Bueno A, Lorente M. Osteomielitis aguda: epidemiología, manifestaciones clínicas y tratamiento. *An Esp Pediatr.* 2013; 78(6): 367-73.
10. Windsor JJ. Cat-scratch disease: epidemiology, aetiology and treatment. *Br J Biomed Sci.* 2001; 58 (2): 101-10.
11. Rolain J, Brouqui P, Koehler J, Maguina C, Dolan M, Raoult D. Recommendations for Treatment of Human



Infections Caused by Bartonella Species. *J Antimicrob Chemother.* 2004; 48(6): 1921-33.

12. Angelakis E, Raoult D. Pathogenicity and treatment of Bartonella infections. *J Antimicrob Agents.* 2014; 44(1): 16-25.

13. Roubaud C, Fortineau N, Goujard C, Le Bras P, Lambotte O. Maladie des griffes du chat avec localisations osseuses: one observation et revue de la littérature. *Rev Med Interne.* 2009; 30(7): 602-8.

14. Margileth A. Antibiotic therapy for cat-scratch disease: clinical study of therapeutic outcome in 268 patients and a review of the literature. *Pediatr Infect Dis J.* 1992; 11(6): 474-8.